

## پیشگویی نکروز آواسکولار سر فمور پس از شکستگی‌های گردن فمور

### براساس خونریزی حین جراحی با روش‌های دریلینگ

\*دکتر کامران اسدی، \*دکتر احمدرضا میربلوک، \*دکتر علی کریمی، \*\*محمدصادق موسوی، \*\*\*سپهر ساغری، \*صادق عابدی، \*\*ارد غریبی، \*\*\*دکتر علی تبریزی  
«دانشگاه علوم پزشکی گیلان»

#### خلاصه

**پیش زمینه:** خونریزی از محل دریل پیچ پروگزیمال در شکستگی‌های گردن فمور ممکن است توانایی پیشگویی در تشخیص نکروز آواسکولار را داشته باشد. در این مطالعه رابطه خونریزی از پیچ پروگزیمال در طی تثبیت داخلی شکستگی‌های گردن فمور و نکروز آواسکولار بررسی شد.  
**مواد و روش‌ها:** در یک مطالعه توصیفی مقطعی، بیماران بین ۱۹ تا ۶۰ سال که با شکستگی گردن فمور در طی سال ۱۳۸۷ به مراکز خدماتی درمانی رشت مراجعه کرده بودند، مورد بررسی قرار گرفتند. متغیرهای سن، جنس و نوع شکستگی (براساس گروه بندی «گاردن») ثبت گردید. سپس براساس درناژ یا عدم درناژ خون از سوراخ انتهای پیچ پروگزیمال بعد از گذشت حداقل ۵ دقیقه، وجود یا عدم وجود خونریزی ثبت شد.  
**یافته‌ها:** در این بررسی ۴۰ بیمار با میانگین سنی  $39.78 \pm 14.4$  وارد مطالعه شدند. ۲۲ نفر (۵۵٪) از انتهای پیچ پروگزیمال خونریزی داشتند و ۱۸ نفر (۴۵٪) هیچ‌گونه خونریزی نداشتند. میزان بروز نکروز آواسکولار در افراد بدون خونریزی انتهایی پیچ پروگزیمال ۱۱ مورد (۶۱٪) بود که این اختلاف از نظر آماری معنی دار بود ( $p=0.005$ ).  
**نتیجه گیری:** باتوجه به میزان بروز نکروز آواسکولار در افراد بدون خونریزی پیچ پروگزیمال، می‌توان گفت خونریزی از محل این پیچ در شکستگی‌های گردن فمور شانس بروز نکروز آواسکولار سر فمور را کاهش می‌دهد و می‌تواند در آینده این انتخاب را پیش روی جراحان قرار دهد تا به جای جاناندازی و تثبیت داخلی، از همان ابتدا آرتروپلاستی اولیه انجام دهند.  
**واژه‌های کلیدی:** نکروز سر فمور، شکستگی گردن فمور، تثبیت داخلی شکستگی، خونریزی

دریافت مقاله: ۶ ماه قبل از چاپ؛ مراحل اصلاح و بازنگری: ۳ بار؛ پذیرش مقاله: ۱ ماه قبل از چاپ

## Prediction of Necrosis Avascular Femoral Head after Femoral Neck Fractures Based on Bleeding During Surgery with Drilling Methods

\*Kamran Asadi, MD; \*Ahmad Reza Mirbolook, MD; \*Ali Karimi, MD; \*\*Mohammad Sadegh Mousavi, MD;  
\*\*\*Sepehr Saghari; \*\*Sadegh Abedi; \*\*Ord Gharibi, \*\*\*\*Ali Tabrizi, MD

#### Abstract

**Background:** Bleeding from proximal screw drill-site in femoral neck fractures may have the ability to predict the occurrence of avascular necrosis of femoral head. In this study the relationship of bleeding from proximal screw drill-site during internal fixation of femoral neck fractures with rate of avascular necrosis was studied.

**Methods:** This study is a cross-sectional study that was carried out on 19 to 60 year patients with femoral neck fracture that referred to health care centers in Rasht, Iran during the year 2008. The age, sex, type of fracture based on Garden Category were recorded. Then, presence or absence of bleeding from the proximal screw holes within the first 5 minutes was recorded.

**Results:** In this study, 40 patients were enrolled with mean age of  $39.78 \pm 14.4$ . Twenty two patients (55%) had bleeding from the proximal end of the screw, and 18 (45%) did not have any bleeding. Bleeding from proximal screw hole in patients without avascular necrosis was seen in 11 cases (61.1%). This difference was statistically significant ( $p=0.005$ ).

**Conclusions:** Presence of bleeding from proximal screw hole in femoral neck fracture reduces odds of AVN in femoral head fracture and can help deciding between internal fixation or arthroplasty for treatment of such a fracture.

**Keywords:** Femur head necrosis; Femoral neck fractures; Fracture fixation, internal; Bleeding

Received: 6 months before printing ; Accepted: 1 month before printing

\*Orthopaedic Surgeon, Orthopaedic Department, Orthopaedic Research Center, Guilan University of Medical Sciences, Guilan, IRAN.

\*\*Medical Student, Guilan University of Medical Sciences, Rasht, IRAN.

\*\*\*Bachelor of Laboratory Sciences, Guilan University of Medical Sciences, Rasht, IRAN.

\*\*\*\*Resident of Orthopaedic Surgery, Orthopaedic Department, Tabriz University of Medical Sciences, Tabriz, IRAN.

**Corresponding author:** Ahmad Reza Mirbolook, MD

Orthopaedic Research Center, Poursina Hospital, Poorsina crossroads, Rasht, Iran

E-mail: ahmadreza.mirbolook@yahoo.com

## مقدمه

نکروز ایسکمیک استخوان نوعی بیماری استخوانی است که به علت فقدان موقت یا دائم خون‌رسانی استخوانی ایجاد می‌شود و باعث مرگ و کلاپس بافت استخوانی در زیر سطح مفصلی مربوطه می‌گردد<sup>(۱،۲)</sup>.

روش‌های درمانی برای شکستگی گردن استخوان فمور شامل: ۱) جاناندازی بسته یا باز به همراه تثبیت داخلی یا پروتز مفصل می‌باشد. بیشتر جراحان ارتوپدی<sup>(۳،۴)</sup> با این نظر موافق هستند که یک مفصل توانا و فانکشنال، به تعویض مفصل با پروتز به‌خصوص در جوانان ترجیح داده می‌شود، اما جاناندازی آناتومیک و تثبیت داخلی مناسب همیشه امکان‌پذیر نمی‌باشد و حتی با جاناندازی مناسب نیز خطر عدم خون‌رسانی به سر استخوان وجود دارد و ممکن است عمل مجدد با تعویض مفصل ران لازم باشد<sup>(۳)</sup>.

هرچند تثبیت داخلی در افراد جوان انتخاب اصلی در درمان شکستگی گردن فمور می‌باشد، اما عدم موفقیت ناشی از بین رفتن تثبیت داخلی، جوش‌نخوردگی و نکروز آواسکولار سر استخوان فمور ممکن است اعمال جراحی دیگری را اجتناب‌ناپذیر نماید<sup>(۴،۵)</sup>.

نکروز آواسکولار سر استخوان فمور بعد از شکستگی گردن استخوان فمور، در قسمت بالایی سر استخوان فمور رخ می‌دهد<sup>(۳،۶)</sup>. «چو»<sup>۱</sup> و همکاران نیز در مطالعه‌ای با تاکید بر همین نکته بیان کردند که میزان خونریزی از قسمت آسیب دیده در شرایط ایسکمیک می‌تواند یک عامل پیش‌بینی کننده مهم برای وقوع نکروز آواسکولار سر فمور بعد از شکستگی داخل کپسولی گردن استخوان فمور باشد<sup>(۲)</sup>.

تشخیص قطعی نکروز با بیوپسی امکان‌پذیر است<sup>(۵)</sup> و انواع مختلف روش‌های تصویربرداری برای تشخیص نکروز آواسکولار مثل پرتونگاری ساده، سی‌تی‌اسکن، اسکن استخوانی و ام‌آر‌آی وجود دارند که هم از لحاظ هزینه و هم از لحاظ قدرت تشخیص بسیار متفاوت می‌باشند<sup>(۵)</sup>، بنابراین در صورتی که خونریزی از قسمت آسیب دیده مفصل ران بتواند قدرت

پیشگویی بالایی در تشخیص نکروز آواسکولار در آینده داشته باشد، این توانایی تصمیم‌گیری به جراحان داده می‌شود تا به جای جاناندازی و تثبیت داخلی، از همان ابتدا بتوانند آرتروپلاستی اولیه انجام دهند. در این مطالعه رابطه خونریزی از پیچ پروگزیمال در طی تثبیت داخلی شکستگی‌های گردن فمور و نکروز آواسکولار بررسی گردید.

## مواد و روش‌ها

این مطالعه از نوع توصیفی مقطعی بود. بیماران بین ۱۹ تا ۶۰ سال که در ۱۳۸۷ به دنبال آسیب با انرژی بالا و شکستگی گردن فمور به سه بیمارستان پورسینا، گیل و آریا شهرستان رشت مراجعه کرده و در طی ۲۴ ساعت اول بعد از حادثه تحت عمل جاناندازی بسته و ثابت کردن داخلی با پیچ‌های تیتانیومی ۶/۵ میلی‌متر قرار گرفته بودند، بررسی شدند.

بیمارانی که دررفتگی همراه با شکستگی سر استخوان فمور، شکستگی همراه لگن و حفره استابولوم و یا تنه فمور، سابقه بیماری در مفصل ران، شوک سپتیک در حین شکستگی گردن فمور، شکستگی پاتولوژیک، ابتلا به نقرس، استئودستروفی کلیه، آنمی داسی شکل داشتند، و همچنین بیمارانی که سابقه استفاده از پردنیزولون را بیان کردند، از مطالعه خارج شدند.

به‌طورکلی ۵۲ بیمار که تحت جراحی گردن استخوان فمور قرار گرفته بودند، بررسی شدند. دوازده بیمار به دلیل عدم مراجعه برای پیگیری یا مرگ از مطالعه خارج شدند و بدین ترتیب ۴۰ بیمار (۳۵ مرد، ۵ زن) با میانگین سنی  $۳۹/۷۸ \pm ۱۴/۴$  سال (۶۰-۲۰ سال) وارد مطالعه شدند. در این بیماران اطلاعات متغیرهای سن، جنس، نوع شکستگی براساس طبقه‌بندی «گاردن»<sup>(۷)</sup> و فاصله زمانی ایجاد شکستگی تا عمل جراحی ثبت گردید.

در دریل کردن هر پیچ به این موضوع دقت شد که نوک پیچ حداقل یک سانتی‌متر با استخوان زیر غضروفی<sup>۲</sup> فاصله داشته باشد. سپس براساس درناژ یا عدم درناژ خون از سوراخ انتهای پیچ پروگزیمال بعد از گذشت حداکثر ۵ دقیقه برای هر پیچ، وجود یا عدم وجود خونریزی از پیچ اول ثبت گردید. بر همین

انجام عمل جراحی در کل بیماران  $18/22 \pm 6/54$  ساعت، در گروه بدون خونریزی  $20/05 \pm 6/57$  ساعت و در گروه با خونریزی  $16/72 \pm 6/28$  ساعت بود و بین دو گروه اختلاف آماری معنی دار وجود نداشت ( $p=0/111$ ). همچنین میانگین فاصله زمان وقوع حادثه تا جراحی در گروه مبتلا به نكروز آواسكولار  $18/26 \pm 6/55$  ساعت و در گروه بدون نكروز آواسكولار  $18/20 \pm 6/68$  ساعت ثبت گردید و اختلاف بین دو گروه معنی دار نبود ( $p=0/973$ ). از لحاظ پیچ های مصرفی کمترین پیچ مصرفی ۳ عدد ( $82/5\%$ ، ۳۳ مورد) و بیشترین ۴ عدد ( $17/5\%$ ، ۷ مورد) بود.

در این بررسی از ۲۲ بیمار ( $55\%$ ) که از اولین پیچ خونریزی داشتند ۴ مورد ( $18/2\%$ )؛ و از ۱۸ بیمار ( $45\%$ ) بدون خونریزی ۱۱ مورد ( $61/1\%$ ) نكروز آواسكولار داشتند و این اختلاف از نظر آماری معنی دار بود ( $p=0/005$ ) (جدول ۱).

جدول ۱. میزان بروز نكروز آواسكولار بر حسب خونریزی انتهایی پیچ پروگزیمال

وضعیت خونریزی	عدم پیدایش نكروز آواسكولار	پیدایش نكروز آواسكولار	مجموع
بدون خونریزی از پیچ	۷ ( $38/9\%$ )	۱۱ ( $61/1\%$ )	۱۸ ( $100\%$ )
با خونریزی از پیچ	۱۸ ( $81/8\%$ )	۴ ( $18/2\%$ )	۲۲ ( $100\%$ )
مجموع	۲۵ ( $62/5\%$ )	۱۵ ( $37/5\%$ )	۴۰ ( $100\%$ )

بین میانگین سنی دو گروه با خونریزی ( $16/8 \pm 4/5$ ) و بدون خونریزی ( $11 \pm 4/3$ ) اختلاف آماری معنی دار وجود نداشت ( $p=0/619$ ). از نظر توزیع جنس بین دو گروه با نكروز آواسكولار (۱۳ مرد و ۲ زن) و بدون نكروز (۲۲ مرد، ۳ زن) اختلاف آماری معنی دار نبود ( $p=0/6$ ). در این بررسی از ۴۰ بیمار مورد مطالعه، بر اساس طبقه بندی «گاردن» ۸ مورد ( $20\%$ ) شکستگی نوع یک، ۱۲ مورد ( $30\%$ ) نوع دو، ۱۳ مورد ( $32/5\%$ ) نوع سه و ۷ مورد ( $17/5\%$ ) نوع چهار داشتند. جدول ۲، دو گروه خونریزی و بدون خونریزی و دو گروه دچار نكروز آواسكولار و بدون نكروز آواسكولار را به تفکیک طبقه بندی «گاردن» نشان

اساس بیماران به دو گروه خونریزی دهنده و بدون خونریزی تقسیم شدند.

**روش جراحی:** جاناندازی بسته شکستگی به صورت آناتومیک با مانور کشش و چرخش داخلی و ابداکسیون اندام تحتانی انجام گرفت. ابتدا با اپروچ لترال ران، پوست و فاشیا از توبروزیته بزرگ تا ۱۰ سانتی متر پایین تر از آن باز شد. با برش عضله واستوس لترالیس از مامبران بین عضلانی به جلو جابه جا و به کورتکس لترال پروگزیمال فمور دستیابی شد. ابتدا زخم باز شد و سپس شکستگی به کمک سه یا چهار عدد گاید پین در وضعیت جاناندازی شده آناتومیک ثابت گردید و بعد از پین گذاری پیچ ها گذاشته شد. با فلوروسکوپ در نمای رخ و نیمرخ ریداکشن و پین گذاری ها چک شد. در نمای رخ، گاید پین ها یکی در قسمت بالا، یکی در ناحیه میانی و یکی در ناحیه پایین فمور؛ و در نمای نیم رخ، گاید پین ها در ناحیه میانی گردن فمور قرار گرفتند. مسیر پین گذاری ها با دریل کانوله دریل شد. پیچ های کانوله  $6,5$  با طول های مناسب دریل شده کارگذاری شد و در دو نمای رخ و نیمرخ جاناندازی آناتومیک و درست بودن پیچ گذاری با فلوروسکوپ چک شد.

پرتونگاری ساده طبق پروتکل (به عنوان آزمون استاندارد) برای بیماران در ابتدا در ماه اول، سوم، ششم و نهم و سپس هر شش ماه یک بار تا دو سال انجام پذیرفت. اما به تشخیص بالینی پزشک و با بررسی پرتونگاری ها، برای آن دسته از بیمارانی که در پرتونگاری در طول دوره پیگیری مشکوک به نكروز آواسكولار بودند، ام آرای جهت تایید تشخیص انجام شد.

جهت تعیین ارتباط پیشرفت نكروز آواسكولار سر فمور در دو گروه (خونریزی دهنده و بدون خونریزی) و توانایی پیش بینی خونریزی با روش های دریلینگ از آزمون اخباری مثبت، آزمون اخباری منفی، حساسیت و اختصاصیت؛ و برای بررسی ارتباط متغیرهای سن، جنس، نوع شکستگی، فاصله زمانی ایجاد شکستگی تا عمل جراحی با ریسک وقوع نكروز آواسكولار سر فمور در آینده، از آزمون غیر پارامتری کای دو ( $\chi^2$ ) و آزمون پارامتری t برای گروه های مستقل استفاده شد. سطح معنی داری  $0/05$  در نظر گرفته شد.

#### یافته ها

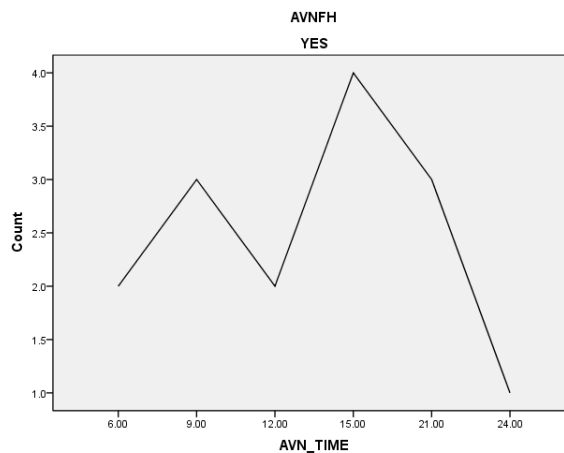
در این بررسی ۴۰ بیمار در دو گروه با خونریزی و بدون خونریزی بررسی شدند. میانگین فاصله زمانی وقوع حادثه تا

می‌دهد و در هیچ یک از دو گروه پراکنش طبقه‌بندی «گاردن» معنی‌دار نبود (به ترتیب  $p=0/24$  و  $p=0/224$ ).

### جدول ۲. فراوانی انواع شکستگی‌های طبقه‌بندی «گاردن» به تفکیک گروه‌های مورد مطالعه

گروه‌ها	طبقه‌بندی «گاردن»				جمع
	I	II	III	IV	
خونریزی از پیچ پروگزیمال	۵	۶	۳	۴	۱۸
بدون خونریزی از پیچ پروگزیمال	۴	۸	۷	۳	۲۲
نکروز آواسکولار	۱	۳	۷	۴	۱۵
بدون نکروز آواسکولار	۸	۶	۷	۴	۲۵

میانگین زمان مشخص شدن نکروز آواسکولار در طی دوره پیگیری،  $14 \pm 5/74$  ماه (۶-۲۴ ماه) بود. پراکنش زمانی در این گروه در شکل ۱ نمایش داده شده است.



شکل ۱. توزیع تراکم در زمان تشخیص نکروز آواسکولار در طی دوره پیگیری

شاخص‌های تشخیصی حساسیت، اختصاصیت و ارزش اخباری مثبت و منفی و همچنین نسبت احتمال درست‌نمایی مثبت و منفی خونریزی پیچ گردن فمور، جهت پیش‌آگهی نکروز در مدت مورد مطالعه در جدول ۳ خلاصه شده است که بیان‌کننده مقادیر بالای حساسیت، اختصاصیت و شاخص‌های ارزش اخباری می‌باشد.

### جدول ۳. شاخص‌های پیش‌آگهی نکروز بر اساس خونریزی از پیچ گردن فمور

شاخص‌های پیش‌آگهی	تخمین	فاصله اطمینان ۹۵٪
حساسیت	۰/۷۲	۰/۵۲۴-۰/۸۵۷
اختصاصیت	۰/۷۳۳	۰/۴۸-۰/۸۹۱
ارزش اخباری مثبت	۰/۸۱۸	۰/۶۱۵-۰/۹۲۷
ارزش اخباری منفی	۰/۶۱۱	۰/۳۸۶-۰/۷۹۷
نسبت احتمال درست‌نمایی مثبت	۲/۷	۱/۱۲۷-۶/۴۷۱
نسبت احتمال درست‌نمایی منفی	۰/۳۸۲	۰/۱۹-۰/۷۶۸

### بحث

نکروز یکی از عوارض شکستگی داخل کپسولی گردن استخوان فمور است که با عواملی نظیر سن، جنس، میزان آسیب اولیه، سطح شکستگی، فاصله زمانی ایجاد شکستگی تا عمل جراحی، ایجاد جاناندازی آناتومیک و وجود هماتوم داخل کپسولی ارتباط دارد<sup>(۸،۱۰)</sup>.

در مطالعه حاضر، ۳۵ مورد مرد (۸۷/۵٪) و ۵ مورد (۱۲/۵٪) زن بودند که نشان‌دهنده شیوع بیشتر شکستگی‌های گردن فمور در مردان می‌باشد. در این مطالعه بین بیماران زن و مرد در دو گروه بدون نکروز آواسکولار و با نکروز آواسکولار ارتباط معنی‌داری وجود نداشت. همچنین در گروه مبتلا به نکروز آواسکولار از لحاظ توزیع جنسی ارتباط معنی‌داری مشاهده نشد. «نیکولوپولوس»<sup>۱</sup> و همکاران<sup>(۹)</sup> در یک بررسی نکروز آواسکولار را در بیماران با شکستگی گردن فمور که تحت تثبیت داخلی قرار گرفته بودند، بررسی نمودند و دریافتند که توزیع جنس با بروز نکروز آواسکولار ارتباط معنی‌داری ندارد. «چو» و همکاران<sup>(۲)</sup> خونریزی از حفره‌های ناشی از محل دریل جهت جاگذاری پیچ کانالی سر فمور در به‌وجود آمدن نکروز آواسکولار سر فمور را بررسی کردند. در این مطالعه که میانگین سنی بیماران ۵۱ سال (۷۶-۱۸ سال) بود، شکستگی بیماران براساس طبقه‌بندی «گاردن» در ۱۱ مورد نوع ۱، ۵ مورد نوع ۲، ۱۷ مورد نوع ۳ و ۱۱ مورد نوع ۴ بود. در مطالعه ما بیشترین شکستگی گردن فمور در نوع ۳ «گاردن» و کمترین آن مربوط به نوع ۴ بود. بررسی خونریزی از محل سوراخ دریل و تقسیم انواع شکستگی‌های «گاردن» در مطالعات «چو» و همکاران<sup>(۲)</sup> با مطالعه حاضر مشابه بود.

دارای خونریزی (۳۸ مورد) و گروه بدون خونریزی (۶ مورد). نکروز آواسکولار سر فمور در ۷ مورد (۱۶٪) گسترش یافت. در یکی از ۳۸ بیمار گروه مبتلا به خونریزی (۲/۶٪) و در همه ۶ بیمار گروه بدون خونریزی (۱۰۰٪) نکروز آواسکولار سر فمور ظاهر شد (ارزش اخباری منفی ۱۰۰٪) که نشان می‌دهد بین کاهش نکروز آواسکولار با خونریزی از پیچ پروگزیمال ارتباط معنی‌داری وجود دارد و تایید کننده نتایج مطالعه ما می‌باشد. اما از سوی دیگر، در میزان بروز نکروز آواسکولار (ارزش اخباری مثبت) در گروه بدون خونریزی و همچنین بروز کلی آن در مطالعه ما و مطالعه «چو» اختلاف وجود داشت و این اختلاف می‌تواند ناشی از تعداد نمونه بررسی در مطالعه «چو» (۶ بیمار در گروه بدون خونریزی و ۳۸ بیمار در گروه با خونریزی) و مطالعه ما باشد. به‌طور کلی نتایج مطالعه ما، مانند مطالعه مشابه<sup>(۲)</sup> نشان داد که به نظر می‌رسد خونریزی از انتهای پیچ‌های پروگزیمال کانالی یک روش ساده است و ارزیابی دقیقی برای پیشگویی نکروز آواسکولار پس از شکستگی گردن فمور می‌باشد. در مطالعه حاضر شاخص‌های پیش‌آگهی نکروز با توجه به حساسیت بالا، اختصاصیت و شاخص‌های ارزش اخباری به‌دست آمده، همچنین معنی‌دار بودن فاصله اعتماد ۹۵٪ نسبت احتمال درست‌نمایی مثبت و نسبت احتمال درست‌نمایی منفی نشان می‌دهد که خونریزی از پیچ‌های گردن فمور می‌تواند به‌عنوان یک روش مطمئن پیش‌آگهی نکروز به حساب آید که تایید کننده نتایج مطالعات «چو» و همکاران<sup>(۲)</sup> نیز می‌باشد. اگرچه این گفته به‌عنوان یک فرضیه در حال حاضر مطرح است، شاید تمایل به استفاده از آرتروپلاستی نیز به عنوان یک گزینه درمانی مناسب برای گروه بدون خونریزی را مطرح نماید.

در مطالعه حاضر، به منظور جلوگیری از تأثیر فاصله زمانی آسیب تا جراحی، تمامی بیمارانی که زیر ۲۴ ساعت از وقوع آسیب تحت جراحی قرار گرفتند وارد مطالعه شدند در صورتی که در مطالعه «چو» میانگین این زمان ۵۲ ساعت بود و محدودیت زمانی وجود نداشت. با توجه به اینکه برخی از مطالعات تأثیر زمان را در بروز نکروز آواسکولار مطرح کرده‌اند<sup>(۱۱،۱۲)</sup>، اطلاعات اندکی در این مورد وجود داشت و تأثیر زمان در بروز نکروز آواسکولار نیاز به مطالعه و بررسی بیشتری دارد. به‌طور کلی در مطالعه ما از لحاظ توزیع جنس، سن، نوع شکستگی و فاصله زمانی از حادثه تا عمل جراحی بین دو گروه بدون خونریزی و با خونریزی و همچنین با نکروز و بدون نکروز آواسکولار از نظری آماری اختلاف معنی‌داری وجود نداشت. بنابراین متغیرهای مذکور بر نتایج تأثیری نداشتند و این موضوع مزیت مطالعه ما نسبت به مطالعه مشابه<sup>(۲)</sup> بود. در مطالعه ما از ۲۲ بیماری که از اولین پیچ خونریزی داشتند ۱۸/۲ درصد؛ و از ۱۸ بیماری که هیچ‌گونه خونریزی نداشتند ۶۱/۱ درصد نکروز آواسکولار پیدا کردند که این اختلاف معنی‌دار بود. از سوی دیگر نتایج مطالعه ما نشان داد که براساس ارزش اخباری مثبت، ۸۱/۸٪ بیمارانی که از پیچ پروگزیمال خونریزی داشتند، دچار نکروز آواسکولار نشدند، که این میزان معنی‌دار و قابل توجه و حاکی از آن است که خونریزی از محل پیچ پروگزیمال در شکستگی‌های گردن بیانگر کاهش شانس بروز نکروز آواسکولار در سر فمور است. همچنین میزان درصد حساسیت و اختصاصیت خونریزی از پیچ گردن فمور، اعتبار قابل قبول نتایج بدست آمده را نشان می‌دهد. «چو» و همکاران<sup>(۲)</sup> نیز یافته‌های بیماران را در دو گروه طبقه‌بندی کردند: گروه

## References

1. Orban HB, Gheorghiu N, Cristescu V. The extended use of modular knee endoprostheses. *Chirurgia (Bucur)*. 2010;105(3):365-72.

2. Cho MR, Lee SW, Shin DK, Kim SK, Kim SY, Ko SB, Kwun KW. A predictive method for subsequent avascular necrosis of the femoral head (AVNFH) by observation of bleeding from the cannulated screw used for fixation of intracapsular femoral neck fractures. *J Orthop Trauma*. 2007;21(3):158-64.

3. Gill TJ, Sledge JB, Ekkernkamp A, Ganz R. Intraoperative assessment of femoral head vascularity after femoral neck fracture. *J Orthop Trauma*. 1998;12(7):474-8.

4. Min BW, Kim SJ. Avascular necrosis of the femoral head after osteosynthesis of femoral neck fracture. *Orthopedics*. 2011 18;34(5):349.

5. The ACR Committee On Appropriateness Criteria. Avascular necrosis(osteonecrosis) of the hip (1995). *ACR Org; American College Of Radiology*. Last review of 2009.

**6. Bachiller FG, Caballer AP, Portal LF.** Avascular necrosis of the femoral head after femoral neck fracture. *Clin Orthop Relat Res.* 2002;(399):87-109.

**7. Court-Brown CM, Aitken SA, Forward D, O'Toole RV.** The epidemiology of fractures. In: Bucholz RW, Heckman JD, Court-Brown CM, Tornetta III P, eds. *Rockwood and Green's fractures in adults.* 7<sup>th</sup> ed. Philadelphia: Lippincott, Williams and Wilkins; 2010. p 64.

**8. Jakob M, Rosso R, Weller K, Babst R, Regazzoni P.** Avascular necrosis of the femoral head after open reduction and internal fixation of femoral neck fractures: an inevitable complication? *Swiss Surg.* 1999;5(6):257-64.

**9. Nikolopoulos KE, Papadakis SA, Kateros KT, Themistocleous GS, Vlamis JA, Papagelopoulos PJ,**

**Nikiforidis PA.** Long-term outcome of patients with avascular necrosis, after internal fixation of femoral neck fractures. *Injury.* 2003;34(7):525-8.

**10. Sarrafan N, Mehdi Nassab SA.** Surgical treatment in femur neck fracture in children. *Iran J Bone Joint Surg.* 2005;4(1):58-62.

**11. Tooke SM, Favero KJ.** Femoral neck fractures in skeletally mature patients, fifty years old or less. *J Bone Joint Surg Am.* 1985;67(8):1255-60.

**12. Swiontkowski MF, Winkquist RA, Hansen ST Jr.** Fractures of the femoral neck in patients between the ages of twelve and forty-nine years. *J Bone Joint Surg Am.* 1984;66(6):837-46.